LAUDO EM_TC

VOL. 2

GUIA BÁSICO PARA ELABORAÇÃO DE LAUDO EM **SEIO MAXILAR**

LUIZE LANÇA
@LLRADIOLOGIA
WWW.LLRADIOLOGIA.COM

LAUDO EM_TC
VOL. 2

CONTEÚDO

INTRODUÇÃO: O SEIO MAXILAR 6

AS ALTERAÇÕES DO SEIO MAXILAR 8

- CARACTERÍSTICAS CLÍNICAS 8
- DEFINIÇÃO DAS ALTERAÇÕES 10
  - QUANTO À ORIGEM 10
  - PATOLOGIAS INTRÍNSECAS QUE PODEM ALTERAR O SEIO MAXILAR 12
  - PATOLOGIAS EXTRÍNSECAS QUE PODEM ALTERAR O SEIO MAXILAR 13
  - ALTERAÇÕES INFLAMATÓRIAS 14
  - ALTERAÇÕES NEOPLÁSICAS 14

SEQUÊNCIA DE AVALIAÇÃO 15

DESCRIÇÃO DAS ALTERAÇÕES 16

- ANTRÓLITO 16
- ENXERTO 18
- ESTRUTURAS DENTÁRIAS DESLOCADAS / CORPO ESTRANHO 20
- HIPOPLASIA 22
- IMPLANTE 24
- ESPESSAMENTO E MUCOSITE 26
- PERIOSTITE E NEOFORMAÇÃO ÓSSEA PERIOSTEAL 29
- PNEUMATIZAÇÃO / EXTENSÃO DO SEIO MAXILAR 31
- POLIPOSE 34
- PSEUDOCISTO ANTRAL E CISTO MUCOSO DE RETENÇÃO 36
- MUCOCELE 39
- ROMPIMENTO DE CORTICAL 41
- SINUSITE 43

Seja Bem-Vindo
ao ebook Laudo em TC Vol. II - Seios Maxilares

No **Volume I** abordamos sobre dentes inclusos, fraturas radiculares e patologias. Desta vez estamos de volta para falar sobre **seios maxilares**.

Estrutura tão íntima de nós, dentistas e radiologistas, mas, por muitas vezes, um “buraco misterioso”.

O **seio maxilar** é uma estrutura de extrema importância, assim como todos os **seios paranasais**, mas os **seios maxilares** estão localizados em íntima relação com os dentes, logo, essa estrutura toma cada vez mais destaque no estudo odontológico geral. Os **seios maxilares** são estruturas que podem apresentar inúmeras alterações que são de extrema importância para o diagnóstico e planejamento em nossa área.

Então... vamos às dicas:

. Algumas das alterações citadas não possuem imagens, pois são todas de casos próprios. Caso você queira ver imagens, busque artigos científicos ou clique aqui nesse link: www.radiopaedia.org

Esse é um site que eu costumo usar para pesquisa e estudo. Lá tem muitos casos interessantes, com imagens, inclusive, de volumes tomográficos. Vale a pena dar uma passeada por lá.

Escreva o nome da sua lesão e você vai encontrar diversos casos clínicos com imagens. Mas se você tem uma imagem bacana aí para publicar, pode mandar par mim que eu aceito, tá? (rs)

. Em descrição no laudo, todos os itens que são separados por uma barra | e em **cor laranja**, são para que você faça a escolha de uma das opções ou altere o nome da região de acordo com o seu caso clínico.

. Salve este volume junto com o **Laudo em TC Vol. I** numa região de fácil acesso no seu computador e/ou celular, e toda vez que você tiver que fazer um exame que apresente alteração no seio maxilar, consulte esse ebook.

E fique atento, porque ainda tenho mais volumes para compartilhar com você ainda esse ano!

INTRODUÇÃO: O SEIO MAXILAR

"... o vácuo no osso da bochecha, onde estão as raízes dos dentes"

*Segundo **Da Vinci** que em seus estudos de anatomia, já conhecia o Seio Maxilar e suas adjacências.*

Os **seios paranasais** são **4 cavidades** localizadas no interior dos ossos da face.

Hoje vamos falar sobre aquela que está em maior relação de proximidade com os dentes, o **seio maxilar**.

Os **seios maxilares** consistem em duas cavidades repletas de ar localizadas no interior do osso da maxila bilateralmente, seus limites são o teto, assoalho e três paredes – medial, anterior e lateral – com um revestimento epitelial em seu interior bem fino e, geralmente, não identificável em exames de imagem quando não apresenta alterações, que chamamos de membrana.

Dessa forma, os seios maxilares aparecem nos exames como uma imagem hipodensa(radiolúcida) e uma linha hiperdensa (radiopaca) que contorna todo seu limite.

Quando existe alguma alteração no seio, ele pode apresentar imagens hiperdensas no interior, o que causa contraste com a cavidade, que, quando normal, apresenta apenas ar.

Apesar de o seio maxilar ser uma estrutura da face e, logo, uma área de estudo e interesse da odontologia, muitas vezes, nós, dentistas, não temos muita prática quando se trata em avaliar essa estrutura. Mas devemos lembrar que, muitas vezes, uma alteração no seio maxilar pode manifestar dor nos dentes e outros sintomas ou alterações dentárias podem causar sintomas no seio maxilar e cabe a nós saber identificar para tratar o nosso paciente da melhor forma.

Para isso, é necessário que nós tenhamos bom conhecimento de sua anatomia, suas variações e quais as alterações mais comuns essa região pode apresentar.

Vamos lá!

AS ALTERAÇÕES DO SEIO MAXILAR

Características clínicas

Já sabemos quão importante é colhermos informações do paciente quando ele está na clínica fazendo o exame radiográfico. E apesar da TC ser um exame que nos fornece muito mais informações de imagem, colher a anamnese do paciente ainda é parte imprescindível para um diagnóstico mais preciso.

O que o paciente pode relatar?

- sensação de pressão na cabeça;
- dor de cabeça;
- dor próxima aos olhos;
- dor nos dentes superiores;
- sensibilidade à percussão;
- dificuldade de respiração;
- quando bebe algum líquido, sente o líquido correr para a região nasal.

Se o paciente se queixou algum desses sintomas ou mais de um...atenção!
Você pode estar prestes a encontrar algum tipo de alteração no seio maxilar.
Mas não se engane...muitas vezes o paciente não apresenta queixa, ou até mesmo não nos relata, porque ele pensa que está fazendo um exame de "dente" e não vê a relação com outros problemas que ele pode estar tendo.

AS ALTERAÇÕES DO SEIO MAXILAR

Definição das alterações quanto a origem

As alterações dos seios maxilares podem ser:

- originárias dos tecidos do seio maxilar – intrínsecas;
- originárias em tecidos fora do seio maxilar – extrínsecas;
- alterações de desenvolvimento;
- alterações adquiridas: causadas por manipulações ou traumas na região.

Para entendermos melhor, aqui vão as alterações mais comuns dos seios maxilares

Alterações intrínsecas – originadas dentro do seio maxilar:
Mucosite, Espessamento Mucoso, Sinusite, Pseudocistoantral, Cisto de retenção, Polipose, Antrólito, Mucocele, Osteoma, Papiloma, Carcinoma de células escamosas, Pseudotumor.

Alterações Extrínsecas – originadas fora do seio maxilar:
Periostite e neoformação óssea periosteal, Cistos radiculares, Cistos dentígeros.

Alterações de desenvolvimento/variações:
Pneumatização/extensões, Hipoplasia

Alterações adquiridas:
Enxerto, Implante invadindo o seio, Rompimento de cortical, Estruturas dentárias deslocadas no seio / Corpo estranho

Patologias intrínsecas que podem alterar o seio maxilar

As alterações que se originam dentro dos tecidos seio, intrínsecas, podem ser tanto de origem inflamatória quanto de origem neoplásica, quer dizer, um crescimento tecidual fora do normal. Esse neoplasma pode ser tanto benigno, quanto maligno.

As alterações intrínsecas mais recorrentes do seio maxilar são de origem inflamatória sendo mais raras as ocorrências de neoplasmas malignos e benignos.

Normalmente neoplasmas malignos costumam apresentar destruição das corticais do seio. Precisamos observar a característica da imagem, correlacionar com dados clínicos e conhecer as alterações dos seios maxilares para diagnosticar lesões dessa origem o mais cedo possível. Se o paciente alcançou a meia idade e possui imagens e histórico que não são compatíveis com lesões de origem inflamatória, se faz necessário uma atenção e verificação mais apurada.

Patologias extrínsecas que podem alterar o seio maxilar

As lesões inflamatórias de origem dentária podem causar alterações no seio maxilar, tais como expansão da cortical, periostite e espessamentos como mucosite (ler a página sobre mucosite e periostite). A alteração do seio deve estar localizada logo acima da lesão dentária.
Algumas das lesões mais comuns que alteram os seios maxilares são os cistos radiculares, cistos dentígeros e ameloblastoma.
É importante salientar que esses tipos de lesões externas ao seio maxilar causam outros tipos de alteração interna no seio. Somente com a imagem não é possível determinar se a alteração no seio é de origem intrínseca ou extrínseca, mas é importante avaliar todas as possibilidades, fazendo uma varredura minuciosa do seio maxilar e todas as estruturas circundantes para chegar a um diagnóstico mais conclusivo, que nos direcionará a um tratamento correto e eficaz.

Alterações inflamatórias

As alterações inflamatórias se originam nos tecidos internos ou externos dos seios e podem ser causadas por várias razões, como infecção, alergia, presença de corpo estranho, traumatismo facial.

A partir daí, o seio pode apresentar espessamento da mucosa sinusal e velamento parcial ou total.

Alterações inflamatórias: espessamento, sinusite, pseudocisto de retenção, polipose, antrólito, mucocele, periostite e neoformação óssea periosteal

Alterações Neoplásicas

Neoplasia é um crescimento celular que pode ser maligno ou benigno.

Neoplasmas benignos: papiloma, osteoma, displasia fibrosa.

Neoplasmas malignos: carcinoma de células escamosas, adenocarcinoma, carcinoma respiratório.

SEQUÊNCIA DE AVALIAÇÃO

Estabelecer uma sequência para avaliar o exame é muito importante para que não se esqueça de nenhum detalhe importante.

3 passos para você nunca mais deixar passar batido numa alteração no seio maxilar:

1 Verificar as paredes | Rompimento de cortical Pneumatização | Hipoplasia | Enxerto | Implante

2 Conteúdo dos seios | Mucosite / Espessamento Sinusite | PseudocistoAntral | Cisto de Retenção | Polipose | Antrólito | Estruturas dentárias deslocadas no seio / corpo estranho | Mucocele | Osteoma | Papiloma | Carcinoma de células escamosas

3 Alterações externas em proximidade com o seio maxilar | Periostite e neoformação óssea periosteal | Cistos radiculares | Cistos dentígeros

DESCRIÇÕES DAS ALTERAÇÕES

Antrólito

Antrólitos são deposições de sais minerais que se desenvolvem no seio maxilar. Podem ser ocasionados por infecções/inflamações crônicas, tais como sinusite. O Antrólito pode estar localizado no assoalho ou até mesmo no meio do seio. Tem um aspecto de “osso solto” dentro do seio maxilar. Se apresenta como uma imagem hiperdensa e bem definida.

Antrólito | Descrição no Laudo

• Imagem hiperdensa localizada no assoalho do seio maxilar do lado direito | esquerdo, associada ao espessamento da mucosa do seio maxilar, compatível com Antrólito.

cortes transversais

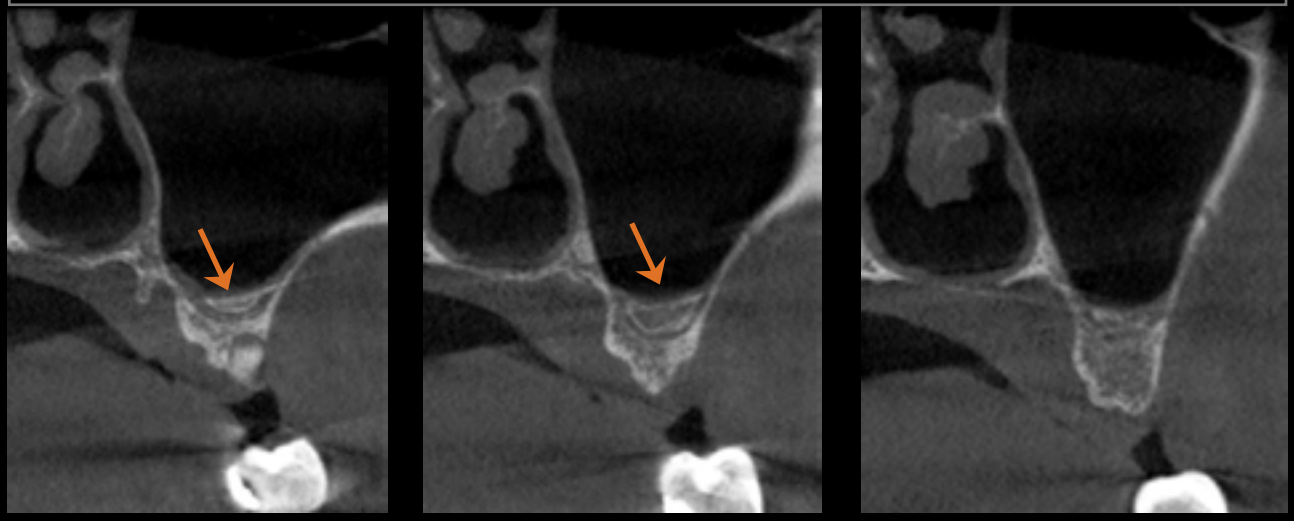

corte sagital

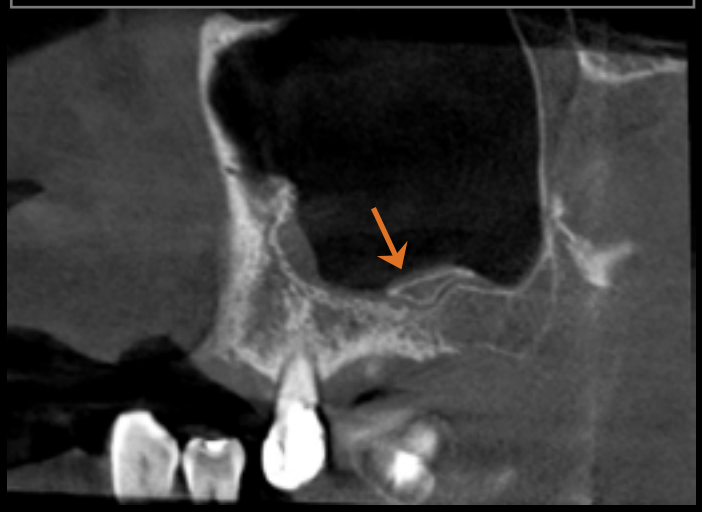

corte axial

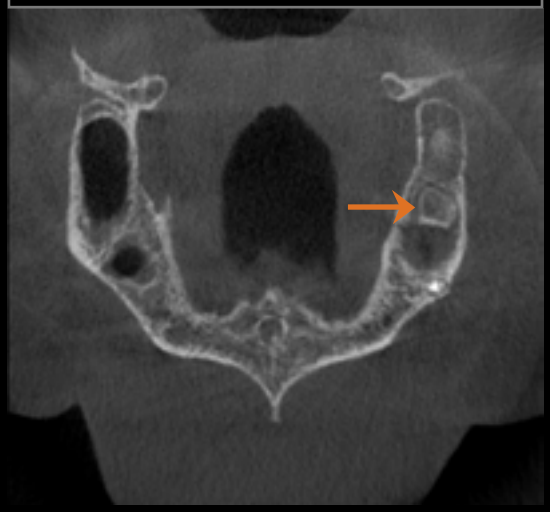

Enxerto

O enxerto no seio maxilar é elegido quando o paciente tem pouca altura na maxila para inserção de implantes. O seio maxilar pode apresentar pneumatizações (leia a pág. sobre pneumatização) que fazem com que a região óssea, para tal procedimento, diminua a ponto de não ser possível instalar um implante. Então é realizada a cirurgia de enxerto em seio maxilar. Abre-se uma janela óssea pela lateral do seio, o mais próximo possível do assoalho, até a membrana do seio maxilar e, então, levanta-se a membrana e é depositado o enxerto que pode ser autógeno – do próprio paciente – ou sintético. É necessário que esse procedimento seja feito com muita cautela, afim de não perfurar a membrana, que uma vez perfurada, pode apresentar alterações inflamatórias.

Então precisamos avaliar se:

- o enxerto possui boa altura;
- possui boa homogeneidade;
- possui ou não espessamento da mucosa associado.

Enxerto | Descrição no Laudo

Presença de enxerto:

• Imagem hiperdensa de aspecto granular, localizado no seio maxilar direito | esquerdo, na região do dente X, compatível com material de enxertia óssea.

Alteração da mucosa:

• Nota-se espessamento mucoso de aspecto laminar | lobular associado ao enxerto ósseo citado.

Normalidade:

• Nota-se boa manutenção da altura e homogeneidade do enxerto citado.

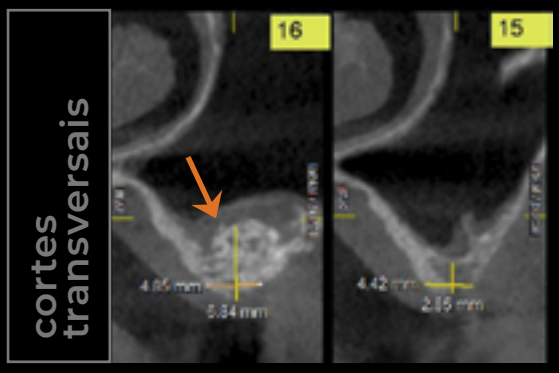

Estruturas dentárias deslocadas no seio / corpo estranho

O deslocamento de um corpo estranho para o seio maxilar é uma condição um tanto rara. Chamamos de corpo estranho porque aquela estrutura não deveria estar naquela região, seja qual estrutura for... estranha (de fato) ou conhecida.

O corpo estranho, como chamamos, pode ser um dente, a raiz de um dente, um implante, materiais de uso odontológico ou outra coisa qualquer que pode ter chegado ali naquela região que somente deveria conter ar.

A presença de corpos estranhos pode ter sido ocasionada através de uma cirurgia ou um trauma. O paciente pode apresentar sintomatologia ou não, porém, uma vez diagnosticado, ele deve ser removido para prevenir complicações como sinusite maxilar aguda ou crônica.

Estruturas dentárias deslocadas no seio / corpo estranho | Descrição no Laudo

Quando não conhecemos a estrutura:

• Imagem hiperdensa circunscrita no seio maxilar do lado direito | esquerdo, compatível com corpo estranho. Sugere-se relacionar com exame clínico e histórico do paciente.

Quando temos conhecimento da estrutura:

• Imagem hiperdensa circunscrita no seio maxilar do lado direito | esquerdo, compatível com remanescente dentário deslocado | implante dentário deslocado. Sugere-se relacionar com exame clínico e histórico do paciente.

reconstrução panorâmica

cortes axiais

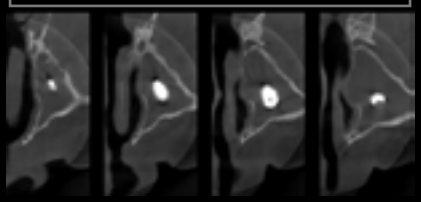

cortes transversais

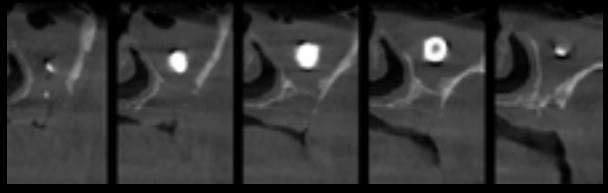

corte sagital

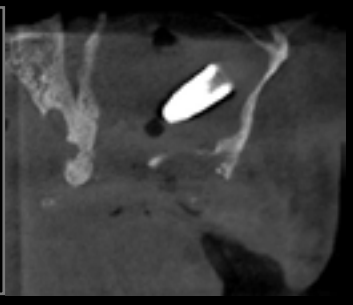

Hipoplasia

A hipoplasia de seio maxilar é uma alteração de forma. A palavra hipoplasia significa insuficiência de desenvolvimento de um tecido ou órgão. Portanto, a hipoplasia do seio maxilar faz com que o seio tenha um tamanho diminuído em relação ao aspecto normal.
É assintomático e pode ser uni ou bilateral.

Hipoplasia | Descrição no Laudo

• Observa-se diminuição no tamanho do seio maxilar do lado esquerdo | direito em relação ao aspecto de normalidade. Imagem compatível com hipoplasia do seio maxilar.

corte coronal

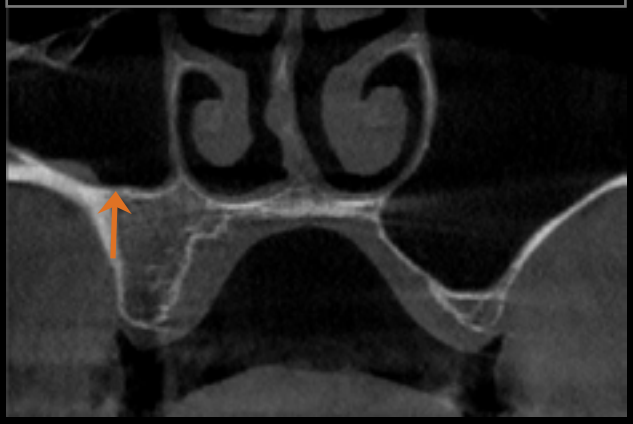

corte axial

Implante

Implantes dentários têm sido desenvolvidos desde a China antiga, desde então as técnicas e materiais tem se desenvolvido e alcançado êxito em grande parte dos pacientes que recebem esse tratamento.

Implantes na maxila posterior podem encontrar um pequeno probleminha – o seio maxilar. Quando não há altura suficiente, se faz uso do enxerto no assoalho do seio. Mas algumas vezes (grande parte por falta de um exame adequado), o implante pode entrar em relação íntima e de interferência no seio maxilar.

Alterações mais comuns dessa interação implante x seio são: parte do implante no interior do seio ou implante inteiro dentro do seio maxilar. Quando ele está inteiro inserido, podemos chamá-lo de corpo estranho, como citamos anteriormente (ver pág. de corpo estranho).

Implante | Descrição no Laudo

Implante parcialmente no seio:

• Nota-se porção apical | até a porção mesial do implante na região do X localizada no assoalho do seio maxilar. Não se observa | Observa-se presença de espessamento da mucosa do seio maxilar associada ao implante.

Implante completo dentro do seio:

• Nota-se implante transfixado para o assoalho do seio maxilar do lado direito | esquerdo. O implante encontra-se em posição horizontal | vertical | inclinado na porção posterior | média | anterior e inferior | superior do seio maxilar. O seio apresenta | não apresenta opacificação em torno do implante presente.

reconstrução panorâmica

corte axial

reconstrução 3D

corte sagital

corte transversal

Espessamento / Mucosite

O revestimento mucoso do seio maxilar tem, em média 1mm de espessura.
Não conseguimos detectá-lo nas imagens de tc quando esse revestimento mucoso está normal. Porém. quando apresenta alterações. ele pode aumentar sua espessura e se tornar detectável nos exames de imagem.

Espessamento Mucoso ou Mucosite Periapical. Mas qual a diferença entre as dois?

Mucosite Periapical
Chamamos de Mucosite Periapical quando um espessamento mucoso é visto em associação com uma lesão odontogênica. Então, se um dente que está em relação de proximidade com o seio apresenta algum tipo de lesão, é possível que se desenvolva um espessamento localizado naquela região. A mucosite periapical tende a regredir quando realizado o tratamento para o problema dentário.

Espessamento / Mucosite

Espessamento Mucoso

Já o espessamento mucoso pode ser causado por inflamações e alergias diversas como resfriados, gripes, rinite e asma alérgica. É geralmente mais extenso do que a mucosite, cobrindo boa parte do assoalho do seio maxilar. Podemos identificar esses espessamentos como uma imagem hiperdensa, porém não tanto quanto o osso, homogênea, não corticalizada, bem definida, localizada na parede do seio.

Espessamento / Mucosite
Descrição no Laudo

Mucosite

• Presença de espessamento no assoalho da mucosa do seio maxilar, acima do ápice do dente X. Imagem compatível com Mucosite Periapical

Espessamento mucoso

• Presença de espessamento no assoalho da mucosa do seio maxilar. Imagem bem definida, homogênea, de aspecto laminar, no seio maxilar do lado direito | esquerdo | em ambos os seios maxilares.

Exemplo de espessamento mucoso

Periostite e neoformação óssea periosteal

Periostite é a inflamação do periósteo, a camada mais externa do osso. Uma lesão periapical pode desenvolver uma periostite, que, quando em íntima relação com o seio maxilar, pode se difundir com o mesmo, causando deslocamento do assoalho.

Na imagem, a periostite se revela como uma ou mais camadas de linhas hiperdensas, formando um halo de neoformação óssea acima da lesão periapical, apresentando um formato convexo no seio maxilar e, provavelmente, duplicação de corticais.

Periostite e neoformação óssea periosteal | Descrição no Laudo

- Imagem hipodensa (radiolúcida) na região do periapical do dente X. Observa-se halo hiperdenso associado, causando expansão do assoalho do seio maxilar, compatível com periostite/neoformação óssea do periósteo.

Pneumatização / Extensão do seio maxilar

Pneumatização é o desenvolvimento de cavidades ou células que contém ar. A Pneumatização é uma condição normal dos seios maxilares quando estes estão em formação. Porém podem existir alterações da normalidade da pneumatização do seio. A mais comum delas ocorre quando o indivíduo perde os dentes, então o seio maxilar tende a expandir para o alvéolo, que chamamos de expansão ou pneumatização alveolar.

Mas o seio também pode estender-se em direção à região anterior da maxila, palatina, osso zigomático e túber.

Precisamos estar atentos a uma alteração importante, quando o seio maxilar se estende em direção ao alvéolo e o paciente apresenta também severa reabsorção alveolar, o resultado é uma fina camada óssea que representa o assoalho do seio e, também, o rebordo ósseo, e que não podemos deixar de mencionar.

Pneumatização / Extensão do seio maxilar | Descrição no Laudo

Extensões

• Extensão alveolar do seio maxilar do(s) lado(s) direito | esquerdo | em ambos os lados.

• Extensão anterior do seio maxilar do(s) lado(s) direito | esquerdo | em ambos os lados.

• Extensão do seio maxilar para o túber do(s) lado(s) direito | esquerdo | em ambos os lados.

• Extensão do seio maxilar para a palatina do(s) lado(s) direito | esquerdo | em ambos os lados.

Pneumatização / Extensão do seio maxilar | Descrição no Laudo

Extensão + reabsorção alveolar

- Nota-se proximidade entre o assoalho do seio maxila e o rebordo ósseo da maxilar na região X.
- Nota-se fina camada óssea compatível com extensão do assoalho do seio maxilar e re-bordo ósseo severamente reabsorvido na região X.

corte sagital

corte coronal

reconstrução panorâmica

Exemplo de extensão alveolar

Polipose

Pólipos são lesões benignas que se originam nos seios maxilares e podem se estender em direção às coanas. Por conta de uma inflamação crônica, a mucosa já espessada pode gerar pregas que chamamos de pólipos.

Os pólipos tem aspecto pediculado, podem ser únicos ou múltiplos, unilaterais ou bilaterais e também podem causar deslocamento ou destruição óssea. É comum a reincidência depois de remoção cirúrgica.

Em exames de imagem odontológicos, é difícil diferenciar pólipos de outras alterações, pois eles possuem características de imagem muito semelhantes. É necessário exame de tomografia ou ressonância com contraste, ou ainda, histopatológico para confirmação do diagnóstico. Porém, se o paciente tem histórico de polipose nasal, pode-se deduzir a reincidência do mesmo, embora não seja garantido.

Polipose | Descrição no Laudo

• Imagem hiperdensa de limites definidos, com aspecto pediculado, no seio maxilar do lado direito |esquerdo | em ambos os seios maxilares, causando velamento parcial | total do seio maxilar. Imagem sugere polipose nasal. Sugere-se correlação com exame clínico e histórico do paciente.

corte coronal

*imagem cedida pelo Dr. Fabrício Tuji

Pseudocisto antral | Cisto Mucoso de Retenção

Pseudocisto Antral

O pseudocisto antral é uma lesão em forma de cúpula, hiperdensa, em grande maioria associada ao assoalho do seio maxilar.

O pseudocisto antral desenvolve um exsudado inflamatório (um soro e não muco) a partir de uma inflamação e causa expansão da mucosa do assoalho.

Pode se assemelhar ao Pólipo em estágio inicial, por isso é recomendado o acompanhamento da imagem.

Um pseudocisto de retenção ou antral raramente causa qualquer tipo de sinal ou sintoma, e pode variar bastante de tamanho.

Geralmente chamamos pseudocisto antral e cisto mucoso de retenção como a mesma alteração, porém o Neville faz diferenciação das duas, e assim as trataremos nesse estudo também. Veja o próximo tópico.

Pseudocisto antral | Descrição no Laudo

• Imagem hiperdensa (radiopaca) no assoalho | parede anterior | parede medial | parede lateral do seio maxilar do lado esquerdo | direito em forma de cúpula, com limites bem definidos, sugestiva de Pseudocisto Antral.

corte sagital

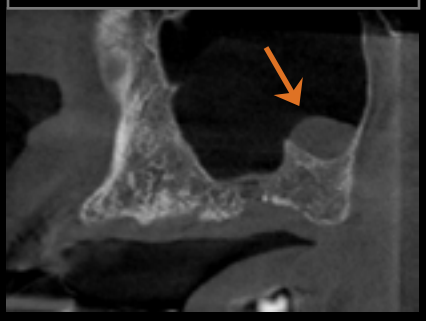

corte coronal

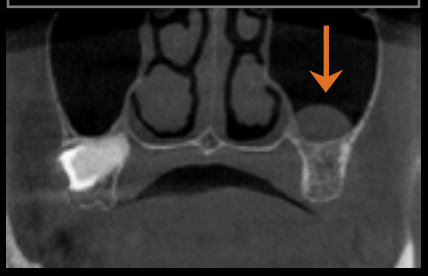

corte axial

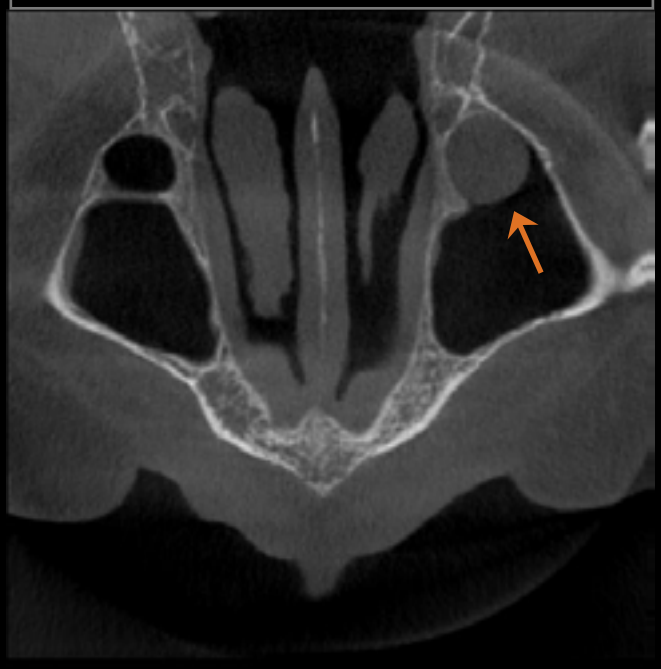

Cisto Mucoso de Retenção

Cisto Mucoso de Retenção

O cisto de retenção pode ser originado nas glândulas sinusais ou de uma invaginação do epitélio. Grande parte dos cistos de retenção são pequenos, e difíceis de diferenciar clinicamente, eles acabam sendo descobertos por meio de exames histopalógicos feitos geralmente para diagnosticar Polipose. A maioria dos cistos de retenção localiza-se ao redor das corticais ou no interior de pólipos.

Na literatura, alguns autores descrevem cisto mucoso de retenção e pseudocisto antral como sendo a mesma alteração patológica, porém de acordo com Neville, essas nomenclaturas correspondem a patologias diferentes.

Segundo Neville, os cistos de retenção raramente atingem um tamanho que produza alterações radiográficas. Logo, como não é possível diferenciá-lo de Pólipos, não o descrevemos no laudo tomográfico como uma possível alteração.

Mucocele

A mucocele consiste em um acúmulo de muco, coberto pelo tecido epitelial. A maior parte das mucoceles se originam de uma obstrução no óstio do seio, mas podem aparecer também após cirurgias. As mucoceles são mais comuns nos seios etmoidal e frontal. Sua localização no seio maxilar costuma ser mais rara.

A mucocele pode causar diminuição da espessura das corticais, deslocamento, e, em alguns casos, destruição das paredes do seio. Conforme ela se expande, pode tornar as paredes do seio mais circulares, causar o deslocamento e reabsorção de dentes, podendo também provocar dor.

Embora seja difícil diferenciar uma mucocele de um pseudocisto ou um cisto odontogênico que cause deslocamento do seio, podemos obsevar se a imagem está relacionada a um óstio obstruído, o que indica a possibilidade de mucocele.

Mucocele | Descrição no Laudo

- Imagem hiperdensa (radiopaca) associada ao **assoalho | parede anterior | parede medial | parede lateral** do seio maxilar do lado **esquerdo | direito** em forma de cúpula, com limites bem definidos, indicando obstrução da região de óstio e infundíbulo correspondentes. Imagem sugere presença de mucocele.

corte axial

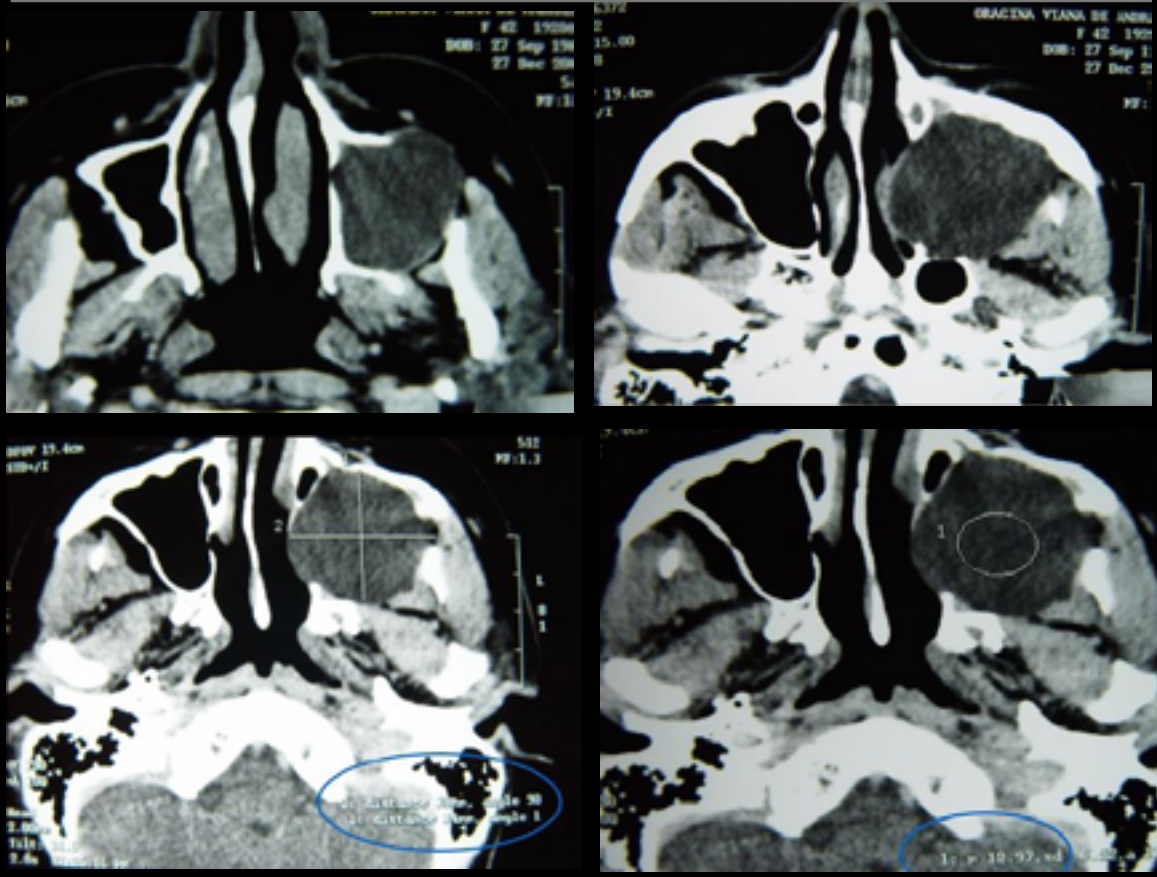

*imagem cedida pelo Dr. Fabrício Tuji

Rompimento de cortical

O rompimento da cortical do seio maxilar pode acontecer por alguns motivos:
quando se extrai um dente posterior que estava em íntima relação com a parede, de forma intencional cirúrgica em levantamento de seio, por meio de algum trauma, entre outros. A parede óssea do seio maxilar perde a continuidade, e com isso a membrana que reveste o seio, muitas vezes pode perder também. E isso pode ocasionar o que chamamos de comunicação buco-sinusal, que é como o próprio nome já fala, uma comunicação entre a cavidade oral e o seio maxilar.
Como consequência, muitas vezes o paciente pode relatar que a bebida sai pelo nariz quando ele ingere líquidos. Pode-se ainda, no consultório, fazer a manobra da respiração forçada, que consiste em tampar o nariz do paciente e pedi-lo para que faça força como se fosse assoar o nariz, se sair ar pelo alvéolo, confirma-se a comunicação.

Rompimento de cortical
Descrição no Laudo

• Imagem compatível com rompimento da cortical óssea do assoalho do seio maxilar na região do dente X. Avaliar clinicamente a possibilidade de comunicação bucosinusal.

corte sagital

reconstrução 3D

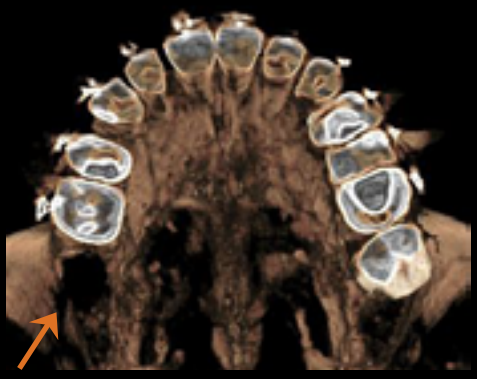

corte transversal

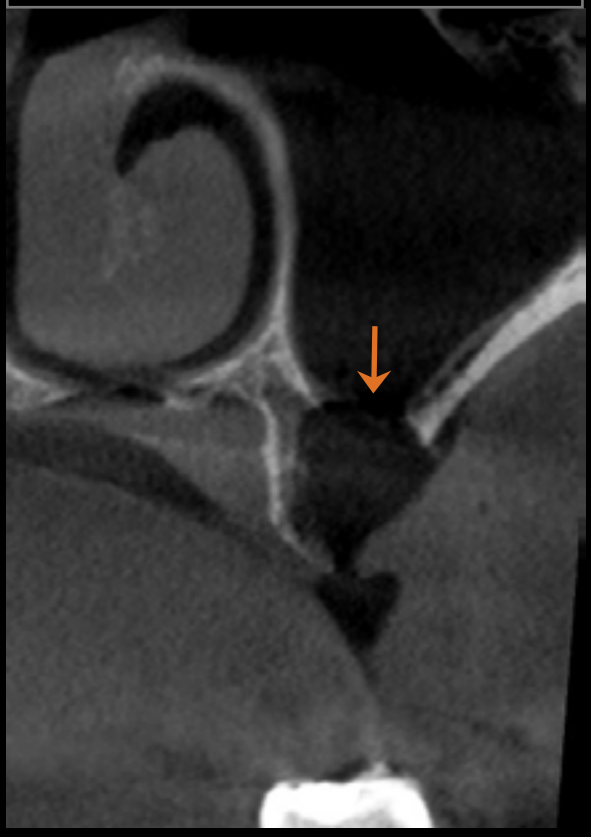

Sinusite

A sinusite é uma inflamação generalizada da mucosa sinusal causada por uma alergia, bactérias ou vírus, podendo levar ao bloqueio do óstio, e logo, acarretar no velamento parcial ou total dos seios maxilares. Podemos chamar esse velamento sinusal também de nível hidroaéreo. hidro = água aéreo = ar.
É categorizada como aguda ou crônica pelo tempo de duração.
. 4 semanas ou menos = sinusite aguda;
. Entre 4 e 12 semanas = sinusite subaguda.
. 12 semanas ou mais = sinusite crônica

Sinusite aguda:
A mais comum das patologias do seio, pode apresentar sintomas como: Cefaléia, febre, dor facial, dor periorbitária, tosse persistente e dor nos dentes.
Por sua proximidade com os dentes, a sinusite pode ser confundida com uma infecção odontogênica. É necessária a avaliação da vitalidade dentária nesses casos. Áreas de permeio também estão diretamente ligadas

Sinusite

à sinusite aguda. Áreas de permeio são formações de gás dentro da secreção, formando imagens semelhantes a bolhas

Características das imagens que podemos encontrar nas sinusites:

- espessamentos mucosos localizados ou generalizados ao longo do assoalho dos seios;
- completa ou quase completa opacificação dos seios;
- espessamento da parede óssea do seio nos casos de sinusite crônica;
- áreas de permeio nos casos de sinusite aguda.

Mas precisamos nos atentar, nem todo espessamento na base do seio pode representar uma sinusite. Pode ser um espessamento localizado, ou ainda, uma mucosite (ler a página sobre mucosite).

Sinusite | Descrição no Laudo

• Imagem hiperdensa, causando opacificação **total | parcial** no seio maxilar **esquerdo | direito | em ambos os lados, apresentando áreas de permeio | espessamento das paredes ósseas circundantes**. Avaliar possibilidade de sinusite. Sugere-se correlacionar clinicamente.

corte axial

corte sagital

corte transversal

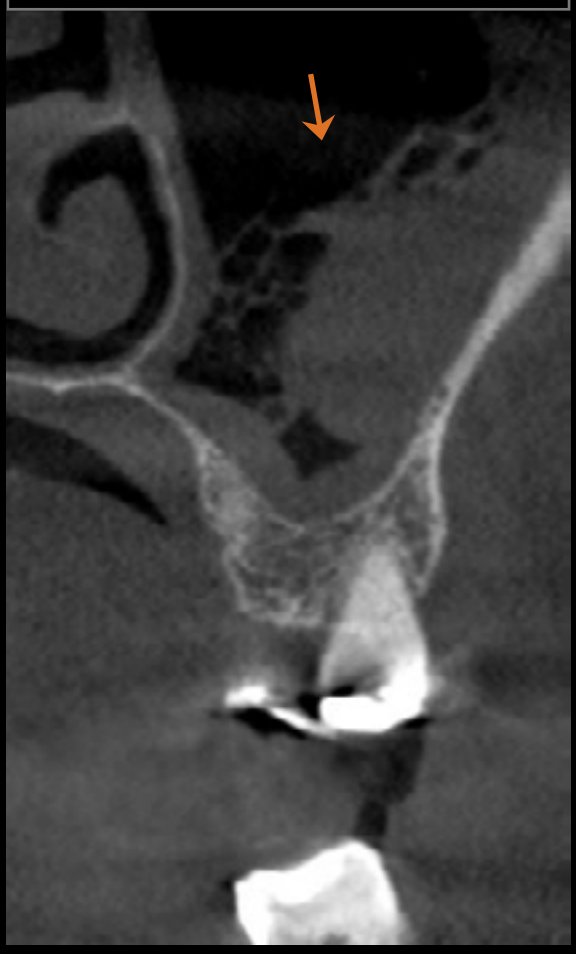

Chegamos ao final do ebook Laudo em TC - volume 2. Espero que ele seja útil para você.

Este conteúdo foi desenvolvido para auxiliar você com muita dedicação, de forma independente e distribuição gratuita. A intenção é de que o conhecimento sempre seja levado adiante.

Estudo, prática e devolução

LAUDO EM_TC

LUIZE LANÇA

CONSULTORIA E TREINAMENTO
EM RADIOLOGIA ODONTOLÓGICA

21 9 7913 8881

LUIZE.LANCA@GMAIL.COM

@LLRADIOLOGIA

WWW.LLRADIOLOGIA.COM

Ficha técnica

LUIZE LANÇA
IDEALIZAÇÃO E CONTEÚDO

DR. FABRÍCIO TUJI
REVISÃO CIENTÍFICA

NANDO PONTES
PROJETO GRÁFICO

MARLÍVIA PONTES
CORREÇÃO ORTOGRÁFICA

Apoio

CRD
CLÍNICA RADIOLÓGICA DENTÁRIA
DR. BENEDICTO LANÇA

Odonto.i
Diagnósticos

www.radiomemory.com.br